

Lombalgie, si on cambrait ?

Xavier Dufour
20 juin 2013
SNMKR



Qui semble avoir mal ?



Que feriez-vous pour être sûr de vous faire mal au dos ?

- Effort de port de charge
 - En flexion
- Avec rotation associée
 - Répétition

Lordose

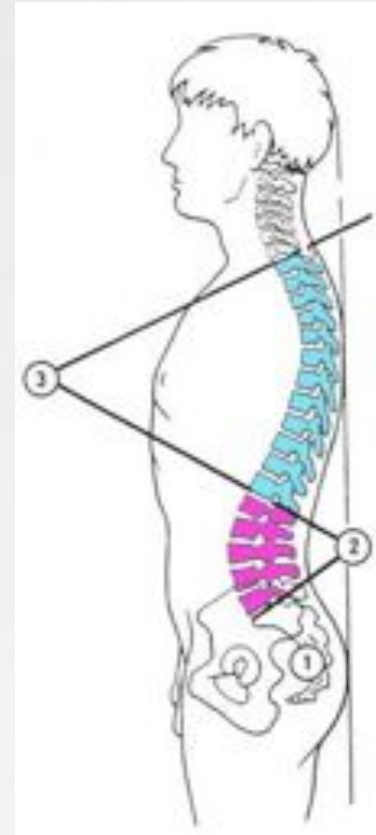
- Courbure dans le plan sagittal à convexité antérieure, physiologique en cervical et lombaire
- « C' est parce que je suis trop cambré que j' ai mal au dos »
 - A partir de combien ? Selon quels critères ?

1- HAS

- *Conférence de consensus 1998*
- La gymnastique en cyphose (Williams)
 - « Le jury recommande l'abandon de l'utilisation isolée de cette technique »
- La gymnastique en lordose (McKenzie)
 - « L'efficacité des exercices en lordose est bien établie. Le jury recommande d'utiliser préférentiellement les exercices en lordose dans les lombalgies aiguës »

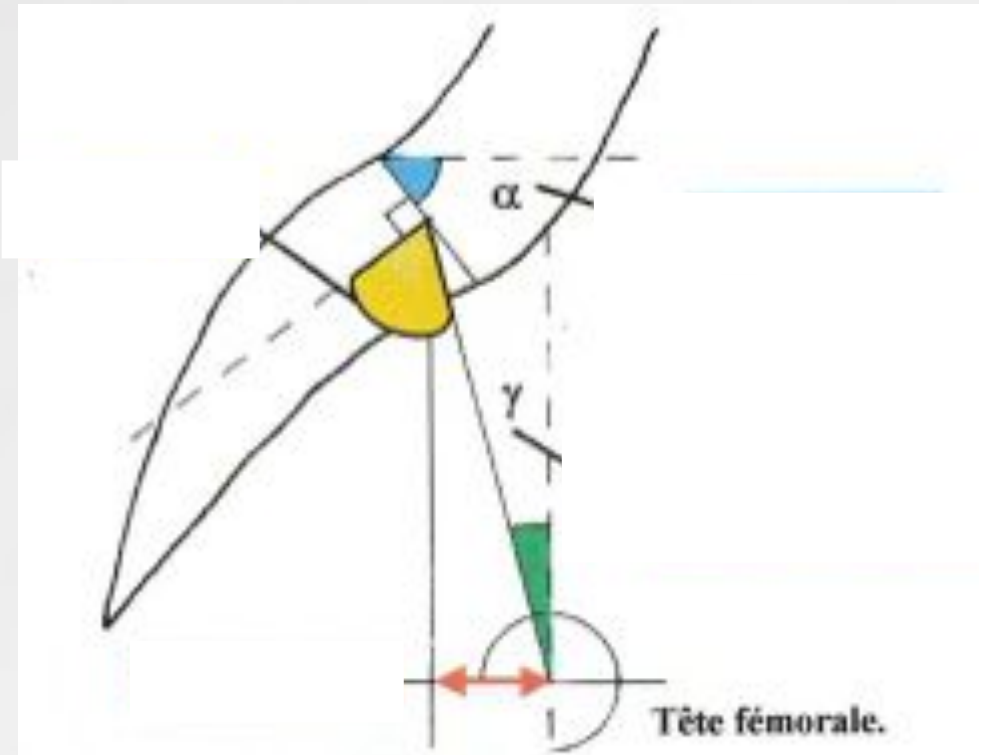
2- Critères de Duval-Beaupère

- Équilibre sagittal du rachis
- Cliché radiologique de profil
- Différentes populations étudiées :
 - Spondylolisthesis
 - Scoliose
 - Lombalgies communes

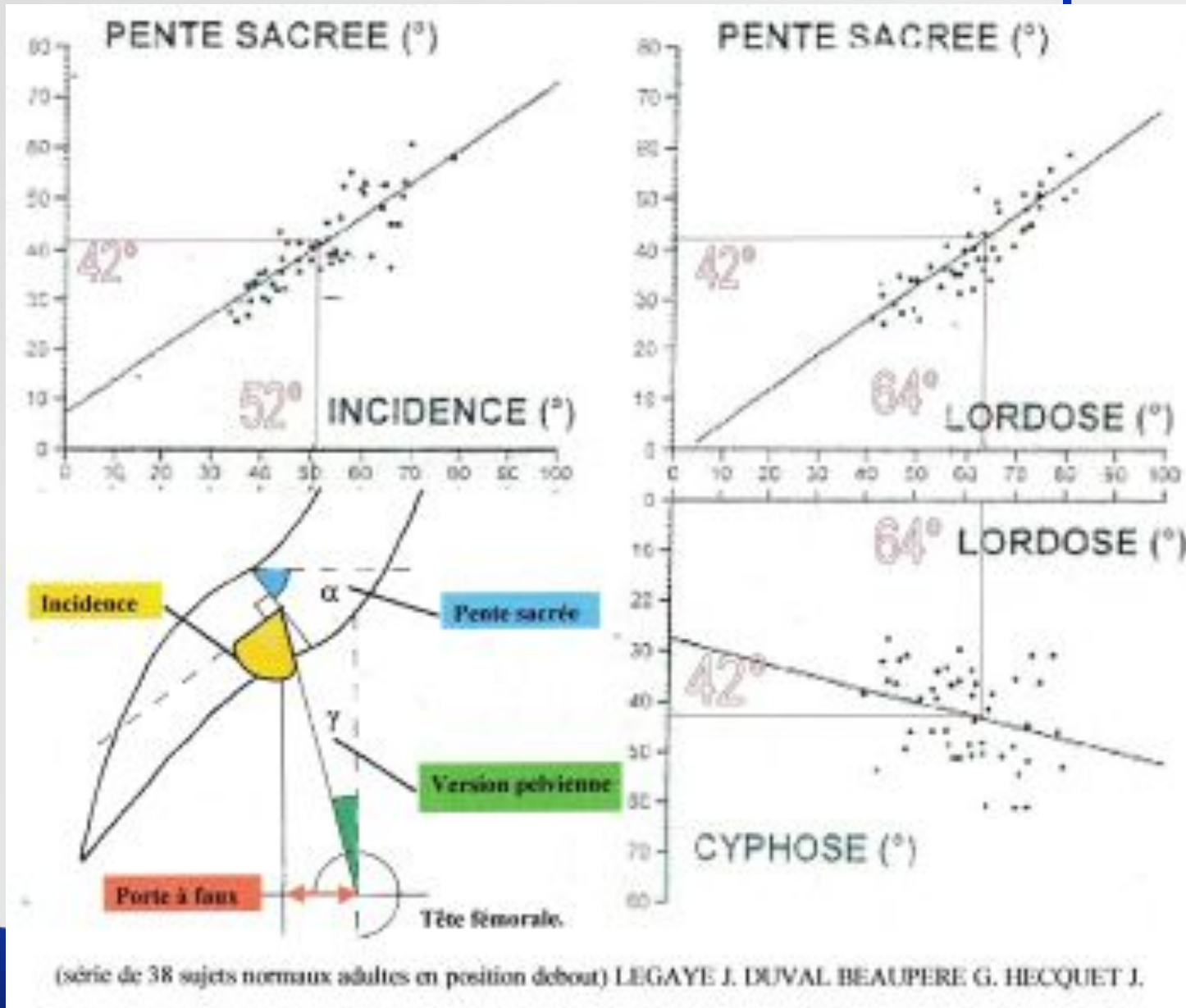


2- Critères de Duval-Beaupère

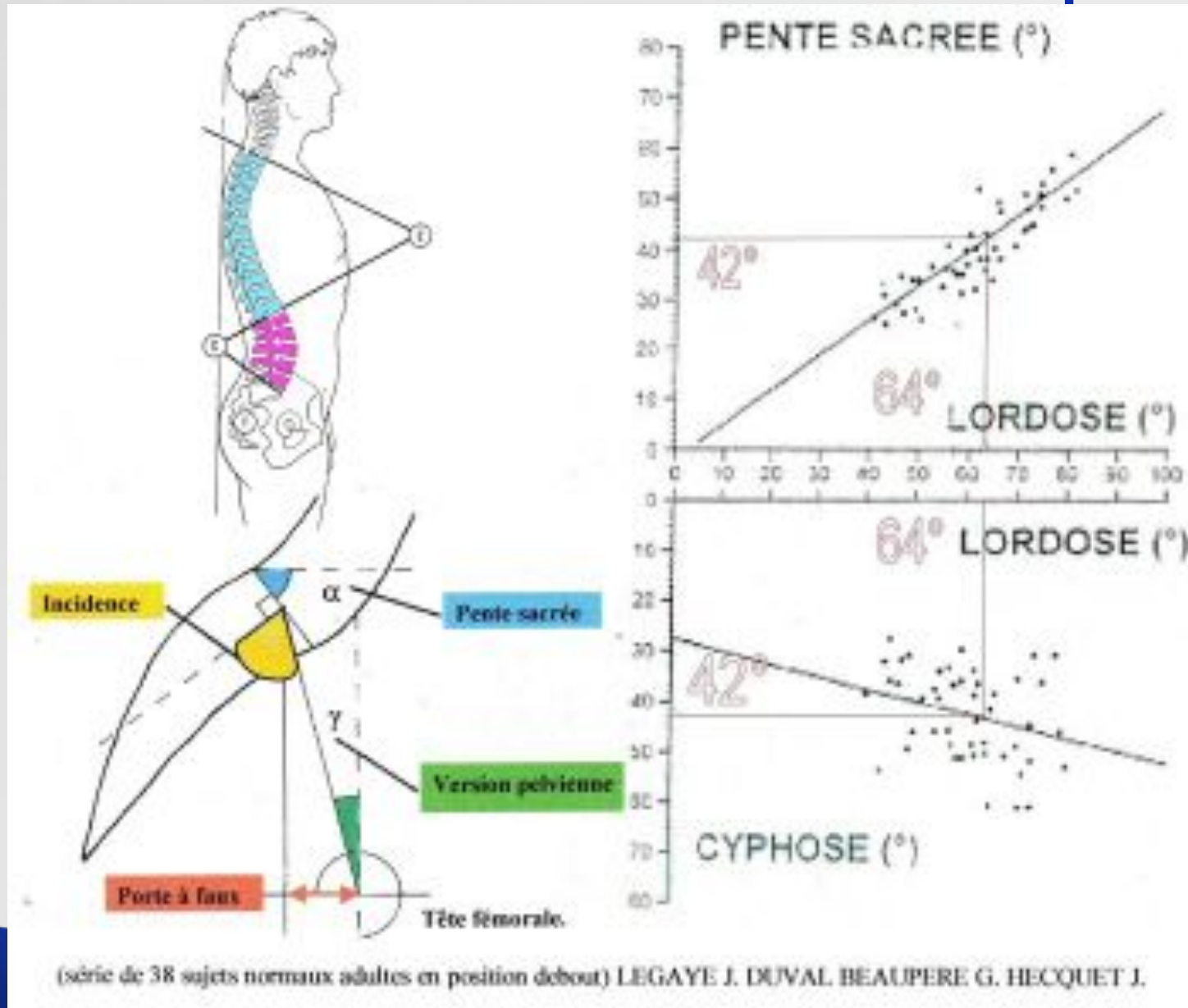
- Déterminé par les angles pelviens :
 - Incidence : anatomique
 - Pente sacrée
 - Version pelvienne positionnel



2- Critères de Duval-Beaupère



2- Critères de Duval-Beaupère

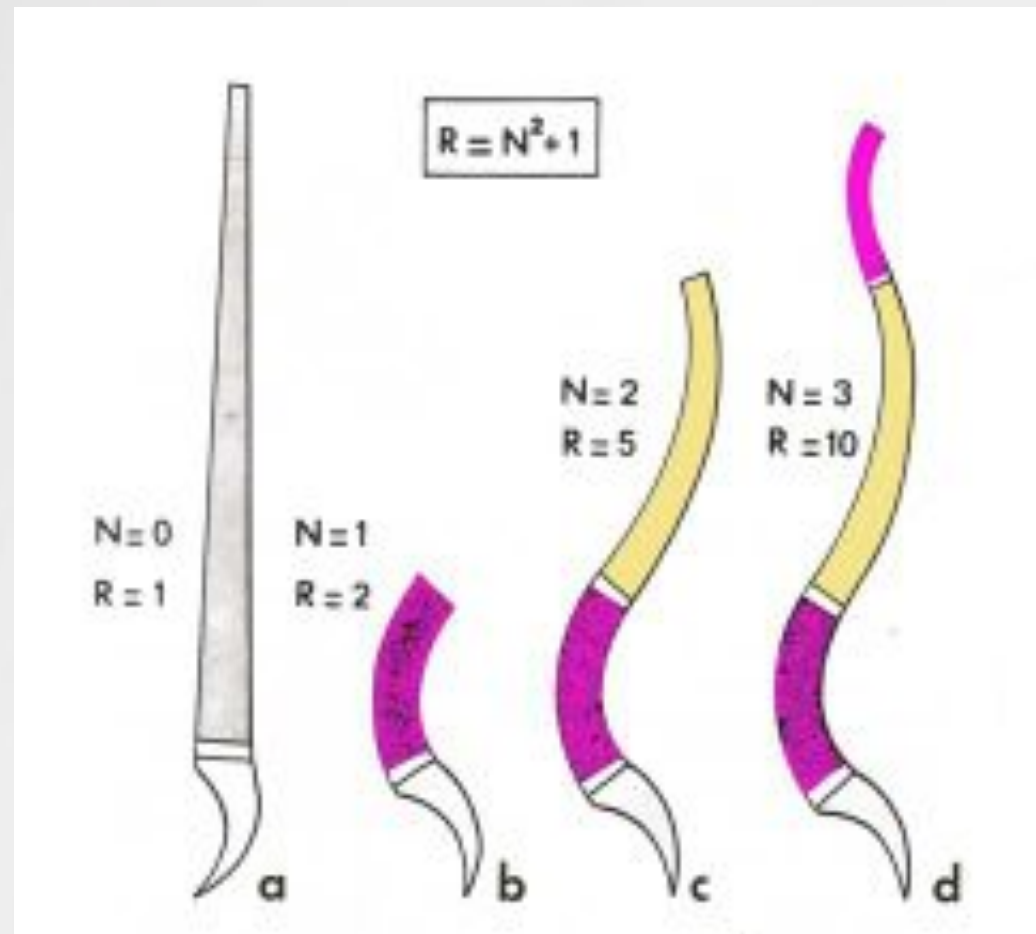


2- Critères de Duval-Beaupère

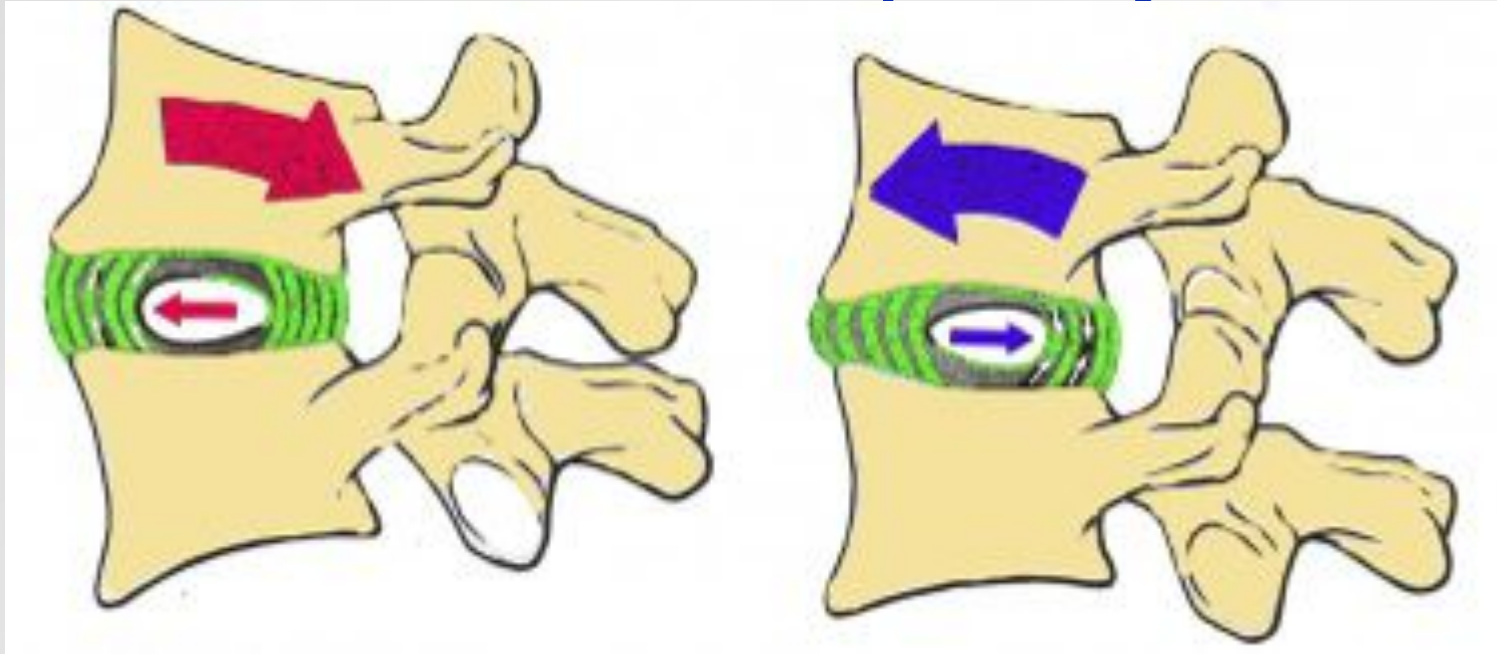
- Détermine l' équilibre économique
- Utilisé pour la chirurgie, l'orthopédie, la rééducation fonctionnelle
- Lordose fonction de l' anatomie du bassin
« $L = 0,6 \text{ Incidence} + 34^\circ$ »
- Capacité à ramener le tronc au dessus du bassin

3- Selon Kapandji

- Courbures nécessaires à la résistance du rachis aux efforts en compression axiale
- $R = N^2 + 1$



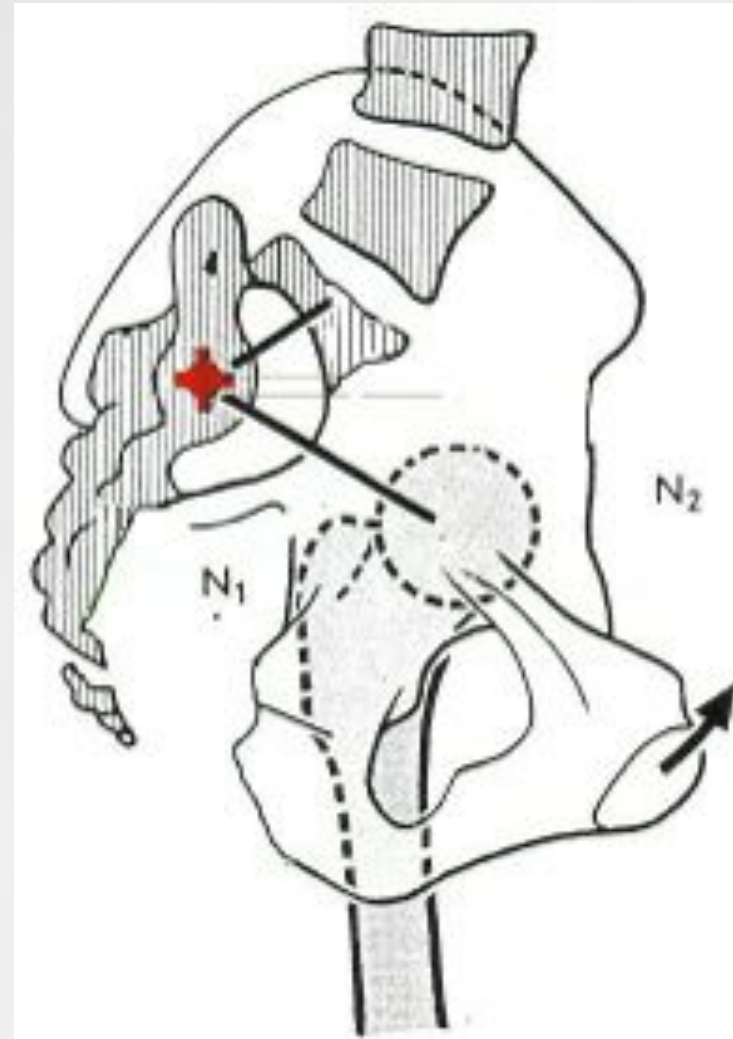
3- Selon Kapandji



- Le noyau subit des contraintes liées au déplacement vertébral en flexion, extension
- La hernie discale est une migration postérieure du noyau
- Produite par la flexion

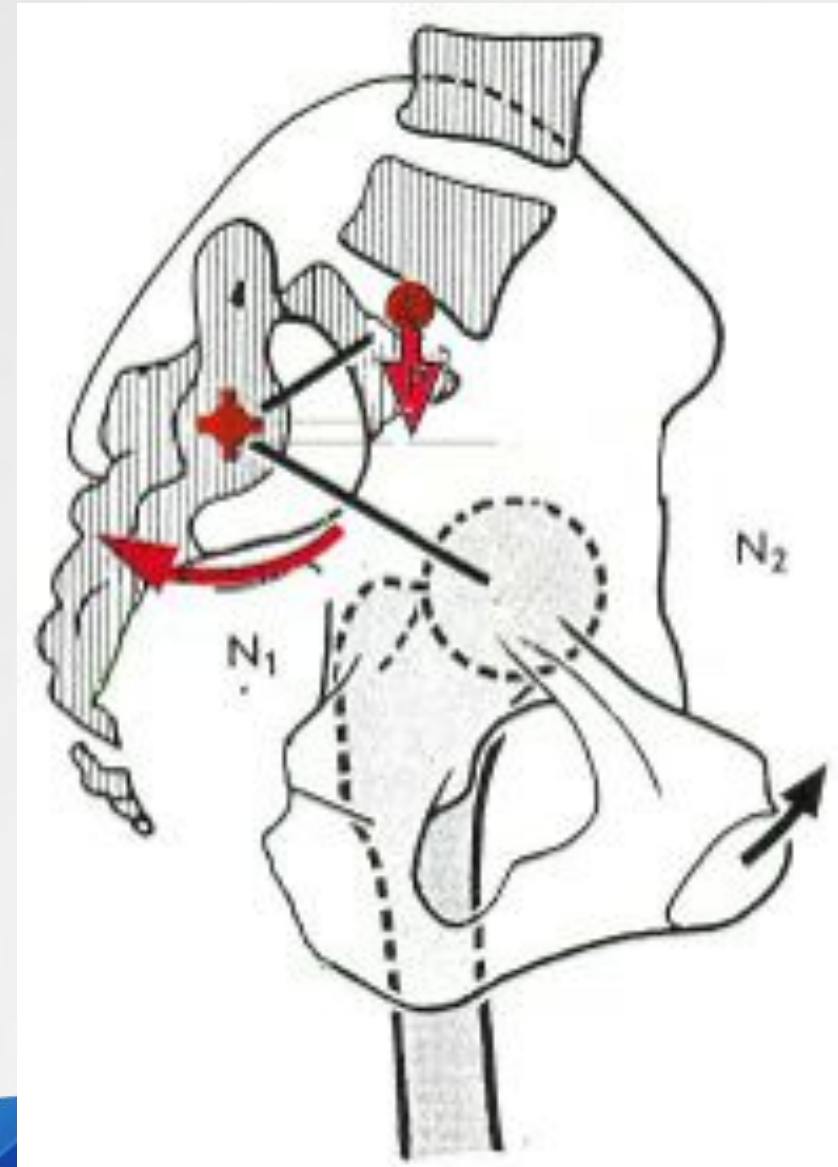
4- Contraintes lombo-sacrées

Les contraintes lombo-sacrées sont liées au rachis et au secteur sous-pelvien



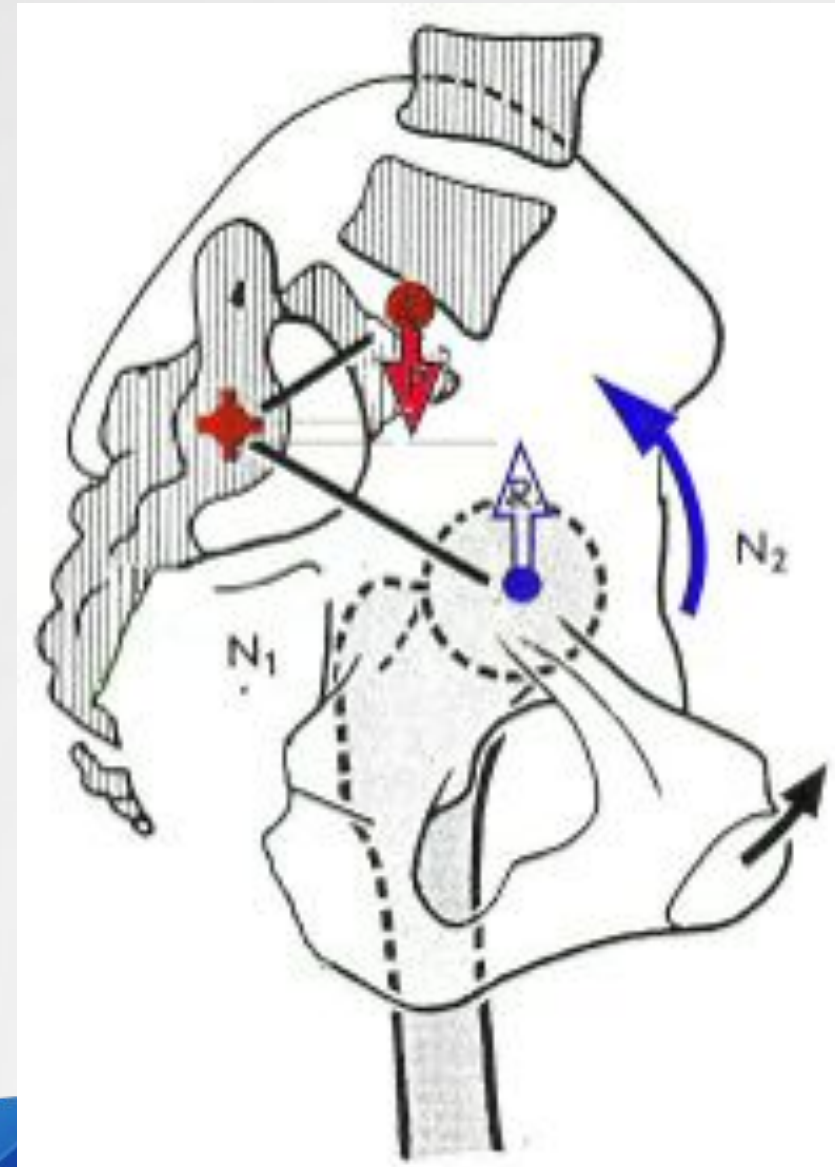
4- Contraintes lombo-sacrées

La pesanteur du tronc favorisant la nutation du sacrum



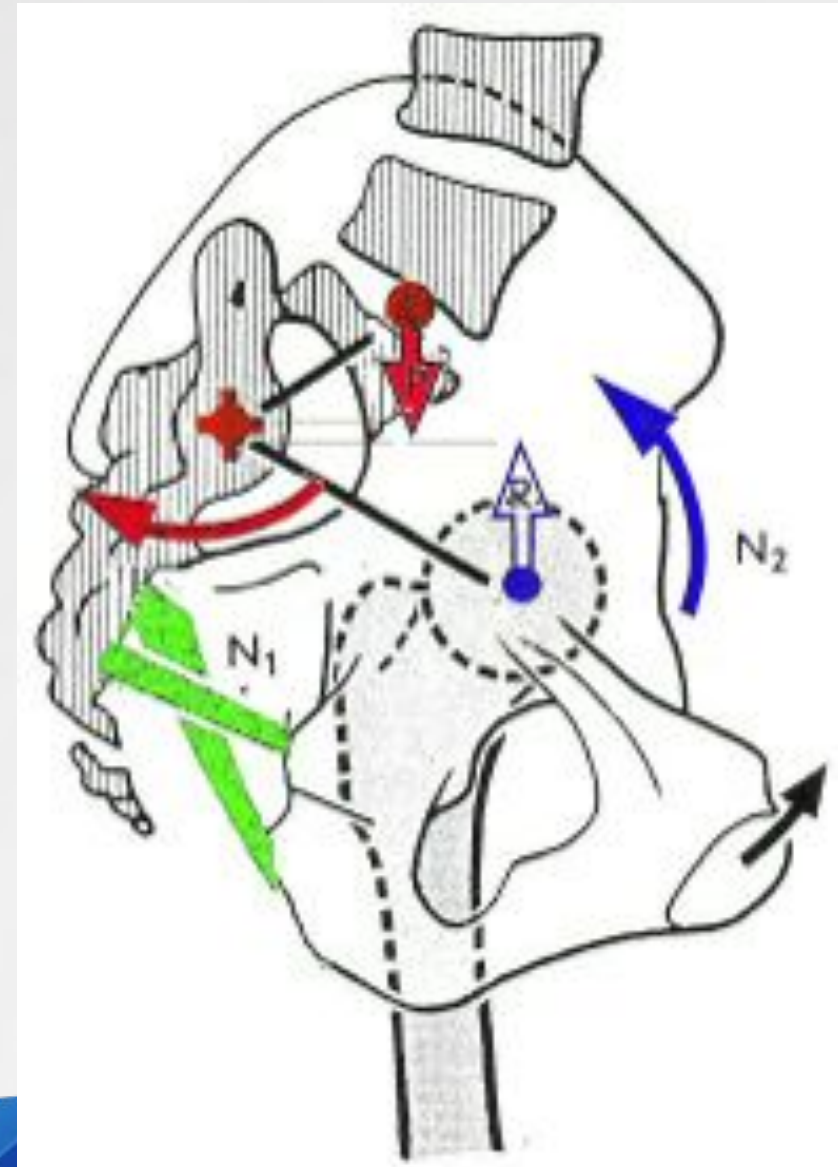
4- Contraintes lombo-sacrées

La réaction du sol favorise la rétroversion de l'iliaque



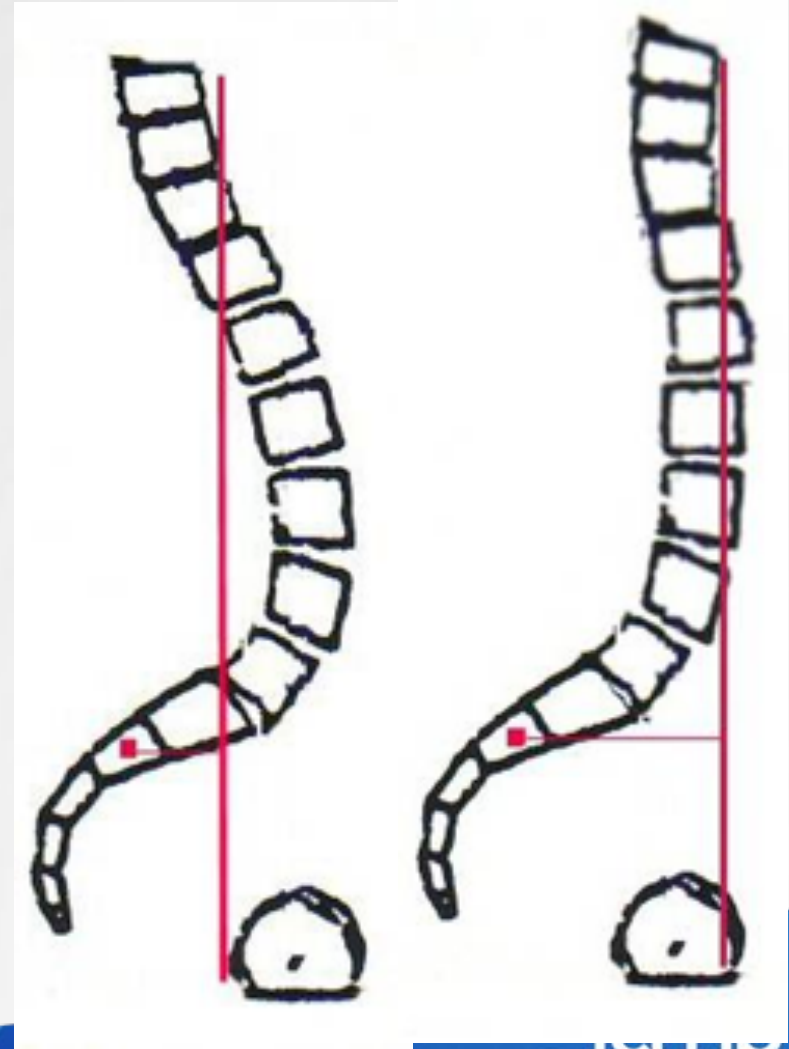
4- Contraintes lombo-sacrées

Physiologiquement, le cisaillement est contrecarré par les ligaments SE et ST



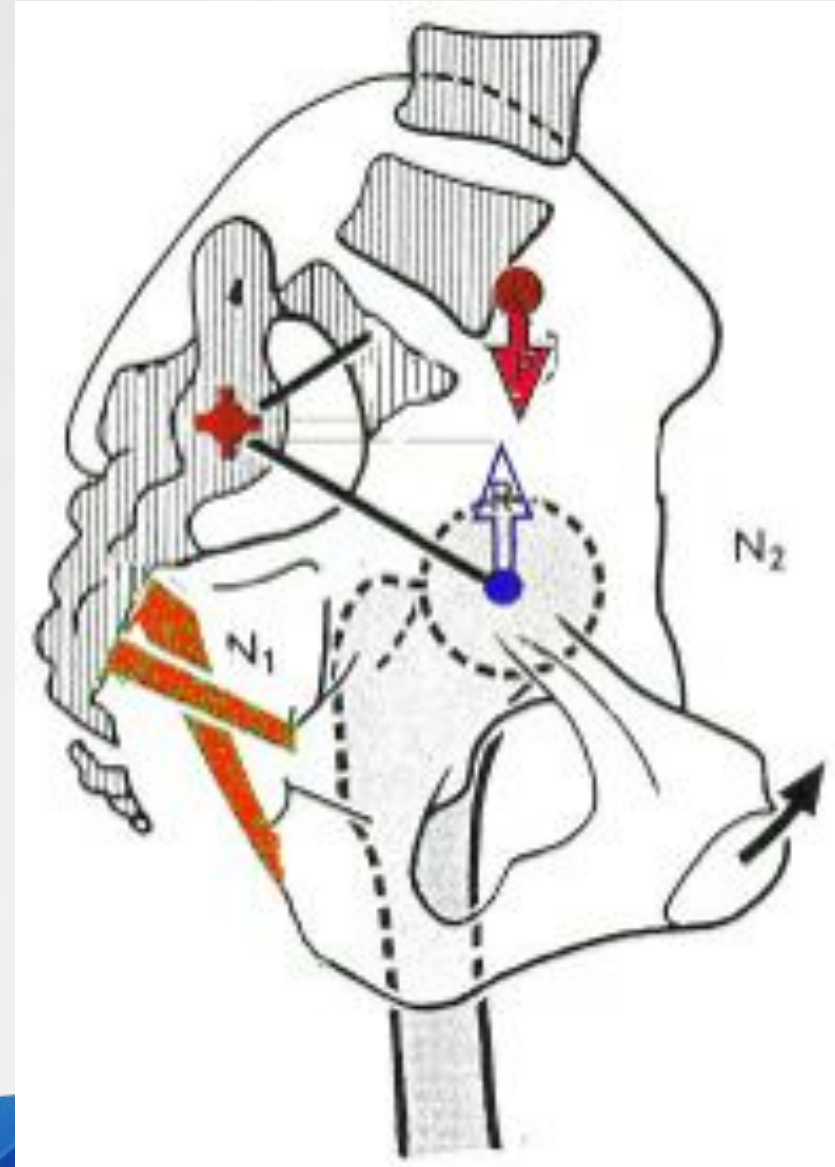
4- Contraintes lombo-sacrées

- Le manque de lordose antérieure la ligne de gravité du tronc (T9)
- Le bras de levier augmente
- Couple de force proportionnel au bras de levier



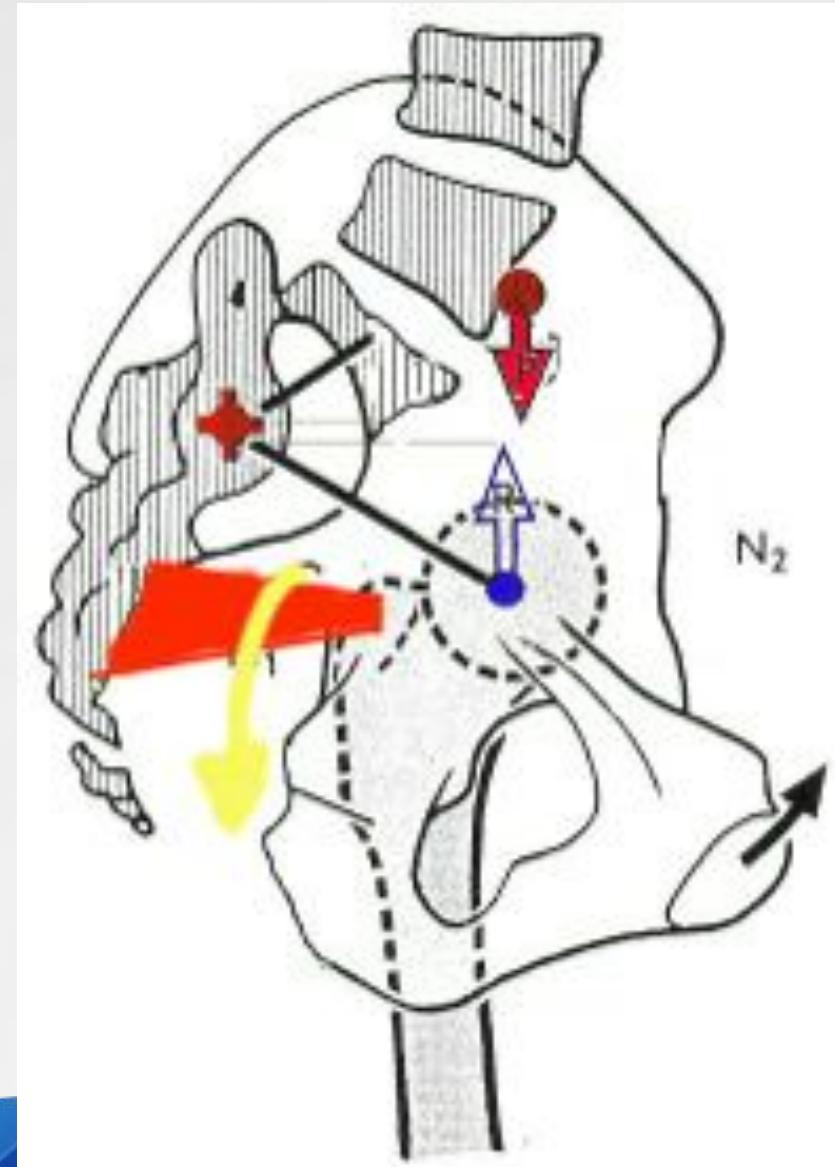
4- Contraintes lombo-sacrées

Augmentation des contraintes lombo-sacrées



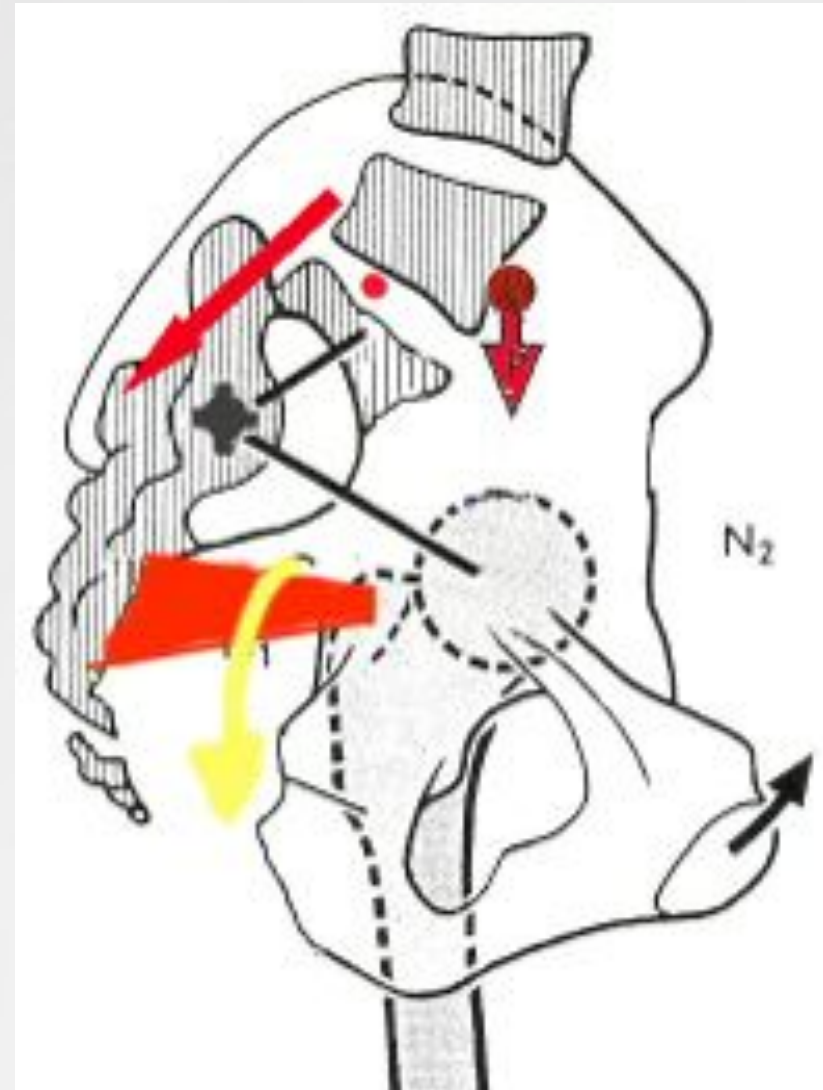
4- Contraintes lombo-sacrées

- Le pyramidal se contracte pour absorber les contraintes
- Syndrome du piriforme



3- Contraintes lombo-sacrées

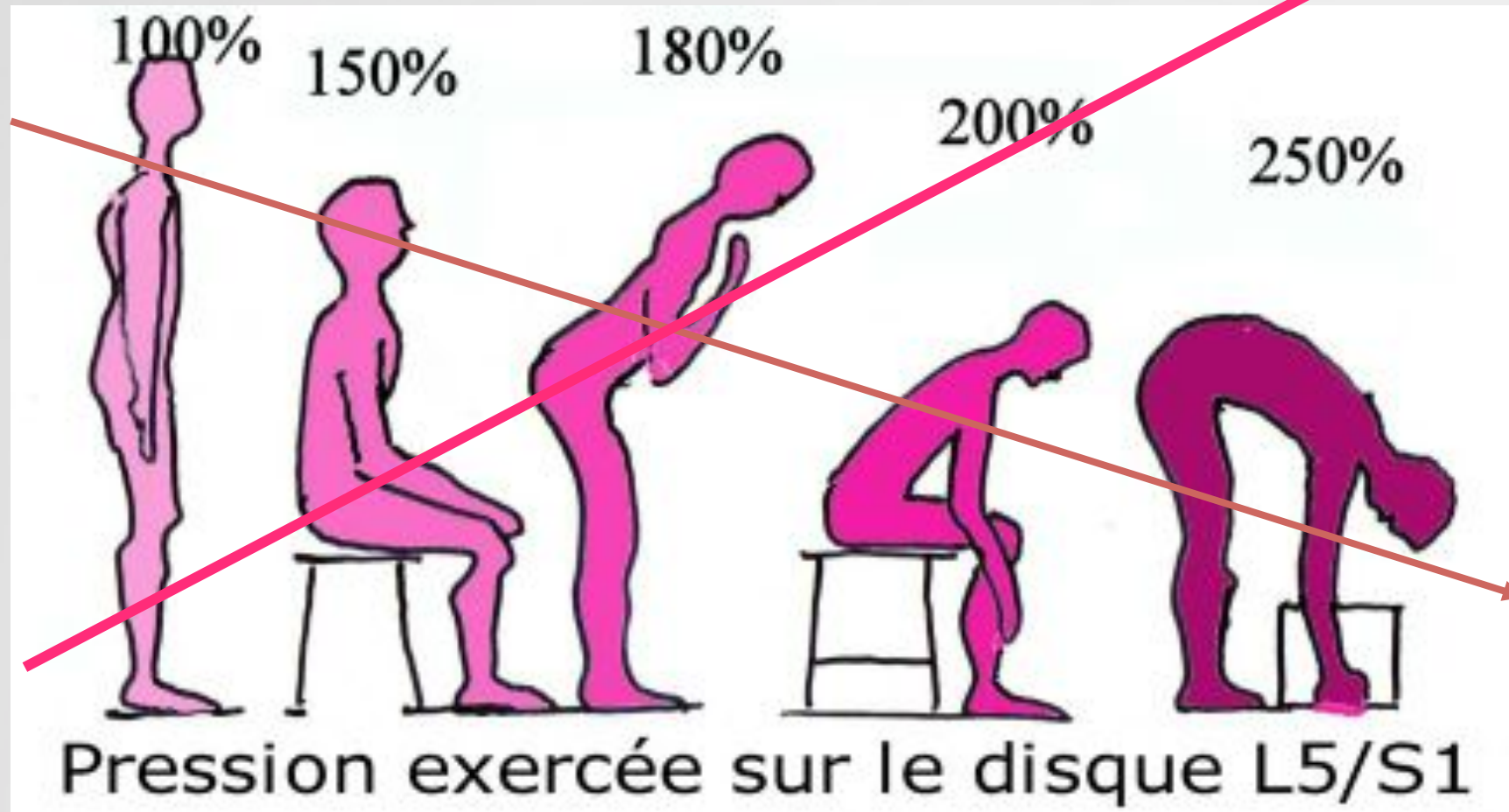
- Pour l' étage L5/S1, l' antéprojection de P nécessite une réaction musculaire des spinaux
- Augmentation de la contrainte sur l' étage vertébral



5- Pression intra discale

- Travaux de Nachemson
- Capteur in vivo
- Mesures statiques et dynamiques
- Implications pratiques en rééducation
- Comparable à l'analyse vectorielle en ergonomie et à l'EMG

5- Pression intra discale



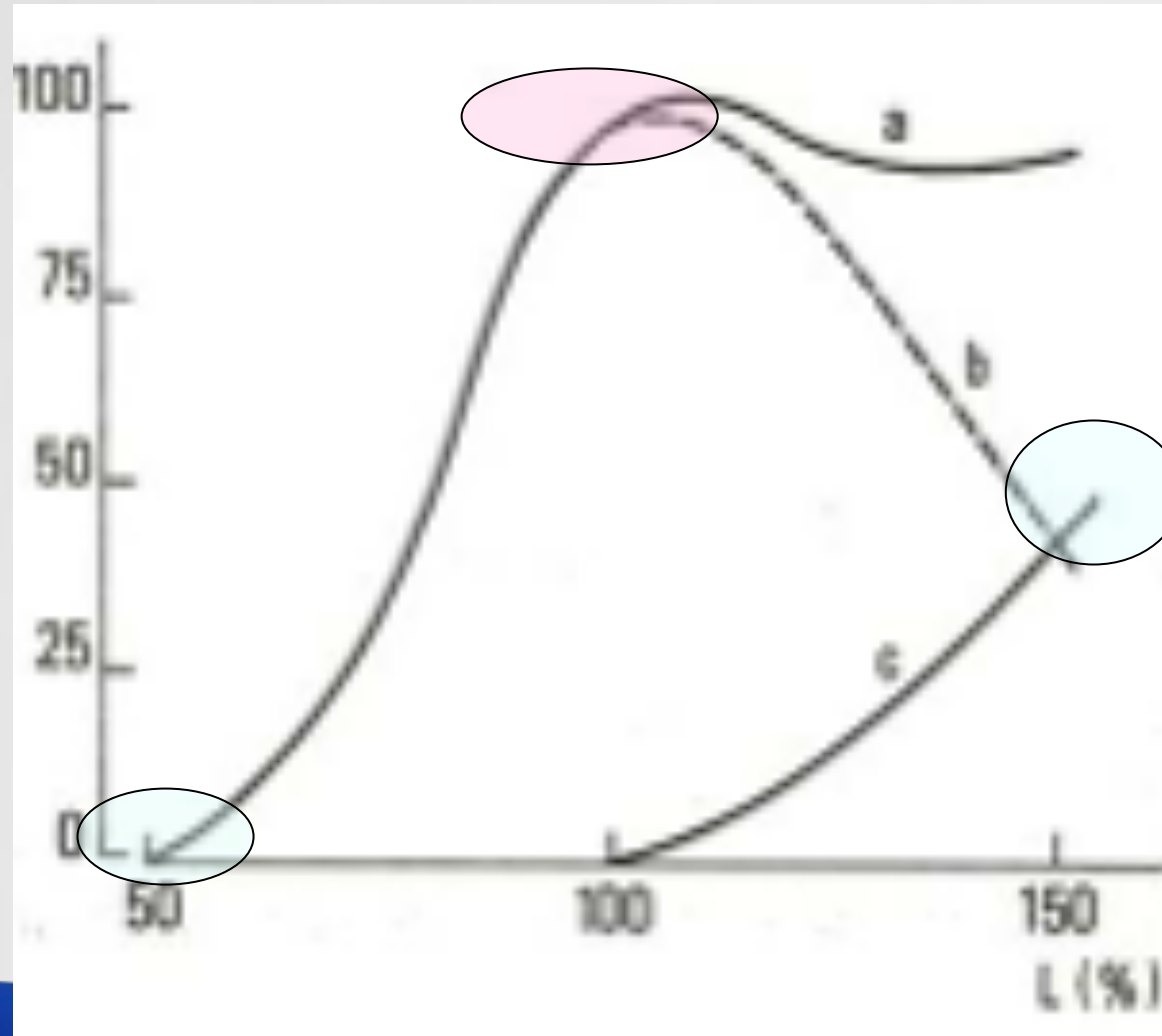
Innervation



6- Verrouillage lombaire

- Classiquement décrit
 - Rétroversion de bassin
 - Contraction des abdominaux
 - Blocage des fessiers
 - Plier les genoux
 - **FLEXION**
- Selon Troisier
 - Maintien de la position physiologique
 - Co-contraction abdo/spinaux
 - Utilisation des membres inférieurs
 - **LORDOSE
PHYSIOLOGIQUE**

6- Courbe tension/longueur



6- Verrouillage lombaire

- Classiquement décrit
- Sens de la HD
- Inefficacité musculature du tronc
- Mouvement de hanche impossible
- Selon Troisier
- Utilise la physiologie musculaire
- Stabilité du tronc
- Mobilité des MI
- Déverrouillage lombaire

7- McKenzie

- Méthode de traitement du rachis douloureux
- Basée sur l'évaluation clinique de la douleur en fonction de contraintes mécaniques
- Permettant une classification en syndromes
- Traitement à partir de gestes répétés et postures (mécanique)

7- McKenzie

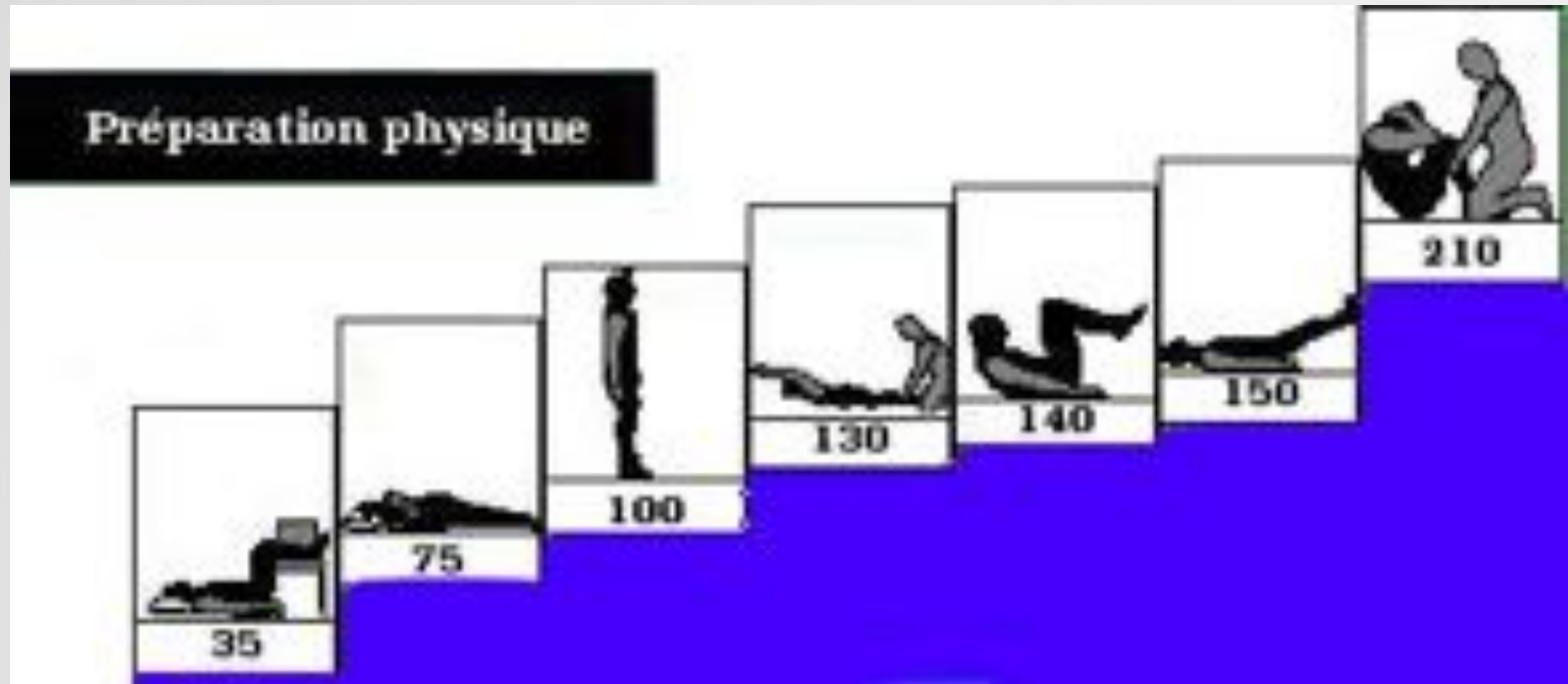
- Fiche de bilan systématique, trace écrite
- 80% de bons résultats
- Non praticien dépendant, reproductible
- Reconnu par l' ANAES et SPEK
- Auto traitement et prévention
- N' exclut pas les autres traitements

- McKenzie n' est pas un traitement en hyper extension
- Ne prend pas en compte les instabilités et insuffisances musculaires

8- Evaluation musculaire

Pic du couple en N/m 30°/s	Fléchisseurs	Extenseurs	Ratio F/E
Sujet sain	307	369	0,8
Lombalgie chronique	287	201	1,4

8- Renforcement ?



Lombalgie

- Douleur des lombes
- Sciatalgie ou cruralgie
- Symptôme
- **IL FAUT DÉTERMINER LA CAUSE
POUR PROPOSER LE TRAITEMENT**

Etiologies

Hernie discale

Canal lombaire étroit

Spondylolisthesis

Arthrose

Contracture musculaire

Blocage articulaire DIM

Trouble postural ou viscéral

Déséquilibre musculaire

Pathologies inflammatoires

Fracture, tumeur, cancer

Etiologie

Hernie discale	
Canal lombaire étroit	
Spondylolisthésis	
Arthrose	
Contracture musculaire	
Blocage articulaire DIM	
Trouble postural ou viscéral	
Déséquilibre musculaire	
Pathologies inflammatoires	Contre-indications Imagerie positive
Fracture, tumeur, cancer	

Etiologie

Hernie discale	Pathologies organiques Imagerie positive
Canal lombaire étroit	
Spondylolisthésis	
Arthrose	
Contracture musculaire	
Blocage articulaire DIM	
Trouble postural ou viscéral	
Déséquilibre musculaire	
Pathologies inflammatoires	Contre-indications Imagerie positive
Fracture, tumeur, cancer	

Etiologie

Hernie discale	Pathologies organiques Imagerie positive
Canal lombaire étroit	
Spondylolisthésis	
Arthrose	
Contracture musculaire	Pathologies fonctionnelles Imagerie négative
Blocage articulaire DIM	
Trouble postural ou viscéral	
Déséquilibre musculaire	
Pathologies inflammatoires	Contre-indications Imagerie positive
Fracture, tumeur, cancer	

Etiologie

Hernie discale	Pathologies organiques Imagerie positive
Canal lombaire étroit	
Spondylolisthésis	
Arthrose	Pathologie mixte
Contracture musculaire	Pathologies fonctionnelles Imagerie négative
Blocage articulaire DIM	
Trouble postural ou viscéral	
Déséquilibre musculaire	
Pathologies inflammatoires	Contre-indications Imagerie positive
Fracture, tumeur, cancer	

Diagnostic

- Mobilité
- Contractilité perturbé par la douleur

Libérer

- Myotensif
- Conjonctif (viscéral et crânien)
- Articulaire

Maintenir

- Renforcement endurance
- Ratio abdominaux spinaux

Entretenir

- Activité physique
- Education vertébrale
- Principes d'ergonomie

Conclusion

- Nécessité d' un examen clinique et d' une mesure objective
- La lordose :
 - Nécessité physiologique
 - Protection du disque intervertébral
 - Position de travail musculaire
 - Inspiration des artistes...



Bibliographie

- Anaes – Prise en charge kinésithérapique du lombalgique, conférence de consensus 1998, www.has.fr
- Centre de gravité supporté par L3, G. Duval-Beaupère J. Legaye Rachis vol 17 n°1, mars 2005, GIEDA 2004
- Physiologie articulaire vol 3 Tronc et Rachis, Kapandji, Maloine 1999
- www.mckenzie.fr mars 2007
- Education vertébrale, verrouillage et déverrouillage lombaire, O.Troisier A.Dorard, Masson 2002
- Section rachis de la SFR www.med.univ-rennes1.fr
- Nachemson www.maitrise-orthop.com www.sofmmoo.com